

Het Ilizarov systeem,

Onbekend is onbemind

Minten Eddy,

verpleegkundig specialist Ilizarov

Inhoudsopgave	
VOORWOORD	FOUT! BLADWIJZER NIET GEDEFINIEERD.
INHOUDSOPGAVE	2
KORTE SAMENVATTING	FOUT! BLADWIJZER NIET GEDEFINIEERD.
INLEIDING	4
DEEL 1: THEORETISCH GEDEELTE	6
De Ilizarov-methode	6
Historisch overzicht	6
Principes	7
De techniek	8
De voorbereiding	8
De chirurgie.	9
Technische beschrijving van de chirurgie (Bianchi-Maiocchi, 1998;)	9
<i>Het plaatsen van de pinnen.</i>	9
<i>De opbouw en bevestiging van de fixator.</i>	10
<i>De osteotomie</i>	10
<i>Nota</i>	10
De afwerking van de operatie.	11
Besluit	11
Toepassingsgebieden van de Ilizarov-methode.	12
Indicaties	12
Verlengingen	12
<i>De dwerggroei.</i>	13
<i>De kleine gestalten zonder onderliggend ziektebeeld.</i>	13
<i>De relatief kleine gestalten.</i>	13
De inwendige botverlenging	14
Pseudarthrose behandeling	16
Specifieke toepassingen	16
Problemen, obstakels en verwickelingen.	17
1° fase: <i>Problemen tijdens de verlenging of de correctie.</i>	18
2° fase: <i>Problemen tijdens consolidatie</i>	18
3° fase: <i>Mogelijke problemen na het verwijderen van de fixator zijn:</i>	18
<i>Vasculaire letsels:</i>	18
<i>Neurologische letsels:</i>	18
<i>Pijn:</i>	19
Besluit.	19
De behandeling van de Ilizarov-patiënt, een lang verhaal met verschillende hoofdrolspelers.	20
Het chronologisch verloop van een behandeling.	20
De eerste raadpleging	20
De preoperatieve raadpleging	21
<i>Het algemeen deel.</i>	21
<i>Een orthopedisch deel</i>	21
<i>Het verpleegkundig deel.</i>	22
<i>Het kinesitherapeutisch deel.</i>	22
<i>Het internistisch deel.</i>	22
De opname.	22
<i>De opname dag.</i>	22

<i>De dag van de ingreep.</i>	22
<i>De eerste dag postoperatief.</i>	23
<i>De volgende dagen</i>	24
<i>Het ontslag</i>	25
De eerste postoperatieve raadpleging	25
De tweede en volgende postoperatieve raadpleging	26
Het plaatsen van een monofix	26
De raadplegingen na het plaatsen van een monofix	27
Het verwijderen	27
Het profiel en de taak van de Ilizarov-verpleegkundige	27
Het profiel.	27
De taak van de verpleegkundig specialist.	28
<i>Verpleegkundig</i>	28
<i>Technisch</i>	28
<i>Administratief</i>	28
<i>Organisatorisch</i>	28
<i>Educatief</i>	28
<i>Informatief</i>	29
<i>Coördinatie</i>	29
De informatieverstrekking, heden en toekomst.	29
Besluit	29
Algemeen besluit.	30
DEEL 2: PRAKTISCH GEDEELTE	FOUT! BLADWIJZER NIET GEDEFINIEERD.
Doel	Fout! Bladwijzer niet gedefinieerd.
Doelgroep	Fout! Bladwijzer niet gedefinieerd.
De Infobrochure	Fout! Bladwijzer niet gedefinieerd.
De Flyers	Fout! Bladwijzer niet gedefinieerd.
BRONVERMELDING	FOUT! BLADWIJZER NIET GEDEFINIEERD.
Boeken	Fout! Bladwijzer niet gedefinieerd.
Artikels	Fout! Bladwijzer niet gedefinieerd.
Ongepubliceerde werken	Fout! Bladwijzer niet gedefinieerd.

Inleiding

Als verpleegkundig specialist en lid van het Ilizarov-team, ondersteun ik Prof. Lammens, orthopedisch chirurg, reeds meer dan 15 jaar bij de behandeling van patiënten, waarbij hij de Ilizarov-methode toepast. Het is dan ook vanuit de taak als Ilizarov-verpleegkundige de bemerking dat deze methode nog altijd vrij onbekend is.

De bedoeling is de informatiebrochure aan te passen en uit te breiden. Enerzijds om verpleegkundigen, kinesisten en medici, vooral werkzaam in de thuiszorg, een beter inzicht te geven in de Ilizarov-techniek. We willen ze meer en beter bij de behandeling betrekken gezien de stijgende toepassing. Daarbij, een goede illustratie helpt de zorgverleners probleemgevallen te herkennen.

Anderzijds moet de ook patiënt weten wat de behandeling inhoudt en vooral praktische informatie krijgen.

De Ilizarov-methode, die voornamelijk aangewend wordt bij verlengingen, correcties en pseudarthrosen, is nog onvoldoende bekend en gekend om de volgende redenen:

De techniek zat achter het ijzeren gordijn tot in 1981 en is bijgevolg in het Westen nog relatief jong.

Prof. Ilizarov, Russisch orthopedist en uitvinder van deze methode, beperkte zijn publicaties tot het Russisch en waren dus weinig toegankelijk. Toen de techniek in Italië belandde en men zag welke mogelijkheden deze bood, hebben geïnteresseerde orthopeden zich wereldwijd verenigd tot de A.S.A.M.I., the Association for the Study and Application of the Methods of Ilizarov.

Voor een frequent en vlot gebruik werden het materiaal en de techniek bijgestuurd en verfijnd en via congressen werden de moeilijkste gevallen besproken, problemen en oplossingen vergeleken.

Aangezien de Ilizarov-methode vrij jong is, werd hierover maar weinig onderzoek verricht. Zoals gewoonlijk beschrijven de eerste publicaties eerder de techniek, de indicaties en de primaire resultaten (Men publiceerde voornamelijk de aandoening en de technische oplossing met het eindresultaat voor het probleem). Daarenboven was het een revolutionaire methode die moest opboksen tegen bestaande behandelingen en vaak slechts als middel van de laatste hoop werd aanzien. Daarbij vergt het een zeer grote deskundigheid van artsen, verpleegkundigen en kinesisten zowel medisch, verpleegtechnisch als op gebied van mensenkennis en patiëntenomgang. Men werkt dan ook best in een vast team met een orthopedisch-, verpleegkundig- en kinesitherapeutisch specialist aangevuld met een psycholo(o)g(e) en een sociaalsociaal werk(st)er om de patiënt een zo goed mogelijke behandeling in de meest gunstige omstandigheden te bieden.

De techniek is nog weinig bekend omdat het voornamelijk in universitaire centra toegepast wordt. De behandeling duurt lang en is tijdrovend. Daarom is het voor de ziekenhuizen minder interessant. Enerzijds is er de hoge investering in materiaal en personeel. Anderzijds moet men, om voldoende ervaring te kunnen opdoen, in een vast team van specialisten werken en genoeg patiënten regenereren.

De informatie naar buiten toe is relatief beperkt gebleven. In het UZ Pellenberg bestaat een informatiebrochure, ondertussen al 10 jaar oud, die ook op internet beschikbaar is en zich vooral richt naar de patiënt. Daarnaast bestaan er intern wel een aantal procedures. De bedoeling van deze scriptie is om via het theoretisch gedeelte de zorgverleners beter inzicht te geven in de Ilizarov techniek. Via het praktische gedeelte worden de patiënt en vooral de zorgverleners thuis beter ingelicht. Aan de hand van beeldmateriaal en praktische tips duidelijk illustreren wat de behandeling, de nazorg en de thuisverzorging

inhouden. Naast de algemene informatie in de brochure zullen via een flyer meer specifieke pathologie gerichte inlichtingen worden verstrekt.

In de literatuur is weinig specifieke informatie te vinden. De hier aangeboden praktijk gerichte documentatie is gebaseerd op de jarenlange eigen ervaring en omgang met duizenden patiënten. Hierbij dient vermeld dat de behandeling, de verzorging en de benadering door de jaren heen ook een evolutie heeft ondergaan.


1. De Ilizarov-methode

Om als hulpverlener Ilizarov-patiënten te verzorgen is het relevant enige achtergrondinformatie te hebben, vandaar een kort historisch overzicht en een beschrijving van de principes en zijn techniek.

1.1. Historisch overzicht (Bianchi-Maiocchi, 1991, hoofdstuk.1; Pemberton en Swanepoel, 1993, Gulsen, 2004, p.4)

Gavriil Abramovic Ilizarov, (figuur1) werd geboren op 21 juni 1921 te Dagestan in de Russische Kaukasus. In 1943 behaalde hij zijn diploma als medicus.

Fig. 1: Prof. Ilizarov (All-Union Symposium in Kurgan, 1983).



Hij werd onmiddellijk, zonder enige praktische ervaring, naar het dorpje Dolgovka in het district Kurgan (West Siberië) gestuurd waar hij als enige arts in barre omstandigheden werkzaam was. Voortdurend was er een gebrek aan geneesmiddelen en grote afstanden moesten met paard en kar overbrugd worden. Na de tweede wereldoorlog stond Ilizarov tevens in voor de verzorging van de vele oorlogsslachtoffers. Hij werd geconfronteerd met vele beenbreuken, osteomyelitis en complicaties die opgetreden waren door gebrek aan de juiste verzorging t.g.v. een tekort aan medicatie en medisch materiaal met als gevolg asafwijkingen, verkeerde standen en ernstig functieverlies van de onderste ledematen. handhaven.

Van uit deze optiek zag het eerste Ilizarov-toestel het levenslicht in 1951.

Prof. Ilizarov is verder onderzoek en toepassingen gaan doen op de tension-stress wet nadat, naar men zegt dat een van zijn patiënten per ongeluk distractie gaf i.p.v. compressie, hij radiografisch nieuwe botvorming kon waarnemen tijdens deze distractie.

Prof. Ilizarov werkte in relatieve onbekendheid tot hij in 1967 met succes de geïnfecteerde open beenbreuk van Valery Brumel (de olympisch kampioen hoogspringen) behandelde, maar het was het 'ijzeren gordijn' dat belette dat de techniek doordrong tot in het Westen. Pas in 1981 waaide de techniek over naar deze zijde van het ijzeren gordijn, nadat hij succesvol de reeds tien jaar bestaande geïnfecteerde tibiapseudarthrose van de Italiaanse wereldreiziger Carlo Mauri behandelde. Diens vriend Dr. Roberto Cattaneo (It.) nodigde nog datzelfde jaar de Russische arts uit op een orthopedisch congres in Italië. Iedereen aanhoorde met open mond de uiteenzetting over de fabelachtige successen van de revolutionaire orthopedische behandeling door prof. Ilizarov. Het is ook vanuit Italië dat deze techniek verder in het Westen werd verspreid. Prof. Fabry bracht in 1984 de techniek mee naar Leuven (UZ Pellenberg), maar het was Prof. Lammens, die vanaf 1989, na een opleiding in Italië de techniek in België verder uitbouwde. Hij staat nu aan het hoofd van het grootste Ilizarov centrum van België en geniet er met zijn team internationale faam.


In de USA maakte men pas kennis met deze techniek in 1987.

Op 22 juli 1992 overleed Professor G.A. Ilizarov, maar hij zal door zijn techniek wereldwijd verder blijven bestaan.

1.2. Principes

Het basisidee is een ringvormige elastische fixator, rond het lidmaat met dunne kischnerpinnen (1,5 of 1,8 mm diameter) en dikke zelftappende schroeven (4 of 5 mm diameter) bevestigd, (figuur 2) die toelaat het bot in alle richtingen te manipuleren, nadat er via een kleine incisie een osteotomie - een operatie waarbij een been wordt door gebeiteld - verricht is.

Fig. 2: ringvormige externe fixator (KULeuven, 2005).



De principes (Ilizarov, 1988; Bianchi-Maiocchi, 1998) die toegepast worden zijn:

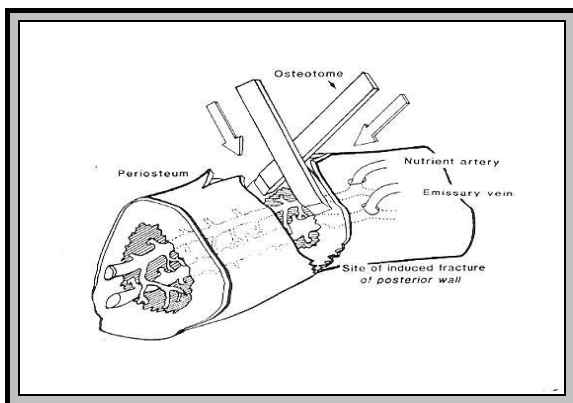
- Maximale stabiliteit en functioneel gebruik van het lidmaat, inclusief volledige belasting.
- Respect voor de biologie:

Neohistogenesis: door trage distractie (verlenging), a rato van max. 1 mm per dag, hebben de weefsels de mogelijkheid om zich te vermenigvuldigen.

Minimaal invasief: door het gebruik van dunne pinnen en het toepassen van een percutane corticotomie, (figuur.3) d.w.z. via een kleine incisie (25 à 35 mm) wordt de cortex (beenschors) met een osteotoom over $\frac{3}{4}$ doorgebeiteld. Het bot wordt vervolgens manueel gebroken door een draai aan de ringen. (osteoclasimaneuver). Op deze wijze wordt enkel de beenschors doorgehakt, terwijl merg en beenvlies, beide bijdragend tot de circulatie en herstel van beenweefsel, minimaal worden aangetast.

- De mogelijkheid om postoperatief driedimensionale correcties uit te voeren, zoals correctie van lengte, as of rotatie.

Fig. 3: Illustratie van een percutane corticotomie volgens Prof. G.A. Ilizarov (Catagni en Villa,1988).



1.3. De techniek

Deze kennis is evenzeer van belang voor de operatieverpleegkundigen als voor de verpleegkundigen die op de raadpleging de patiënten informatie verschaffen.

1.3.1. De voorbereiding

Voordat de operatie begint worden de niveaus van het lidmaat waarop zal gefixeerd worden onder beeldversterking gemarkeerd, alsook het gewricht, de anatomische en de mechanische as. Indien de groeischijven nog open zijn wordt van deze het niveau ook aangeduid.

De ingreep gebeurt praktisch altijd onder algemene anesthesie. Best wordt de patiënt niet totaal gerelaxeerd omdat spiercontracties dan kunnen aantonen dat een pin een perifere zenuw raakt. Er wordt doorgaans niet met een bloedleegte gewerkt, om kwekselfbeschadiging door ischemie te voorkomen.

Voor routine-ingrepen volstaat een perifere infuusleiding. Bij geïnfecteerde pseudarthrosen wordt er ook een diepe katheter geplaatst voor antibioticatherapie.

Elke patiënt krijgt preventief één dosis antibiotica.

1.3.2. De chirurgie.

De operatie bestaat erin een externe fixator aan te leggen met een heel gamma van ringen, staven, verbindingstukken, bouten en moertjes. De operatie verloopt in vier stappen:

- *De eerste pin wordt geplaatst*, proximaal bij tibia en voorarm, distaal bij femur en humerus.
- *De ringen worden opgebouwd tot één geheel en dan wordt de tweede pin geplaatst*, distaal bij tibia en voorarm, proximaal bij femur en humerus.
- De andere pinnen worden toegevoegd.
- De osteotomie wordt uitgevoerd.

1.3.3. Technische beschrijving van de chirurgie (Bianchi-Maiocchi, 1998;)

Het plaatsen van de pinnen.

Het is van belang dat de instrumenterende verpleegkundige hiervan op de hoogte is. Er wordt gebruik gemaakt van dunne gladde Kirschnerpinnen, dunne Kirschnerpinnen met olijf (dit zijn pinnen met een verdikking op het laatste derde deel van de pin met als functie de stabiliteit te bevorderen, door dat ze tegen het bot drukken) en van dikke zelftappende schroeven (figuur.4). De Kirschnerpin wordt op een motor geplaatst en zo prikt men eerst door de huid en weke weefsels tot tegen het bot. Vervolgens boort de chirurg met een traag draaiende motor de pin in het bot tot de punt van de pin er doorheen is om ze met een hamer verder door de weke weefsels te kloppen. Zodoende bekomt men een minimale thermische necrose. (Fig. 5)

De olijfpinnen worden op dezelfde manier ingebracht als de gladde met dit verschil dat men stopt met boren als de olijf de huid bereikt. Er wordt een kleine incisie gemaakt en de pin wordt met de hamer verder geklopt tot de olijf tegen het bot zit.

Fig. 4: pinnen (KULeuven 2005)


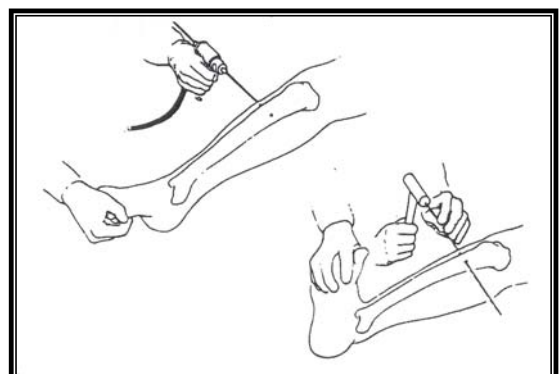


Fig. 5: het plaatsen van een pin (Intensive Basic Ilizarov Course, 2001)




De dikke pinnen worden via een kleine incisie in de huid gedeeltelijk in het bot geboord en onder radioscopie manueel verder tot in de tweede cortex gedraaid. Men tracht de pinnen zo anatomisch mogelijk te plaatsen en uit de buurt te blijven van bloedvaten en zenuwen. De gewrichten worden gespaard en de instrumenterende verpleegkundige helpt er mee op letten dat er geen tractie op de huid komt. Is dat zo, dan trekt de chirurg de pin terug tot juist onder de huid. Daarna klopt hij ze opnieuw door zonder dat er spanning op de huid zit. Indien men door een spier prikt, zal dit steeds gebeuren met de spier in maximale elongatie, (uitrekking), om de mobiliteit zowenig mogelijk te schaden. Eens de pinnen goed geplaatst zijn, worden ze niet meer verbogen.

De opbouw en bevestiging van de fixator.

De opbouw gebeurt naargelang het resultaat dat men wenst te bekomen. Voor een verlenging is dat een rechthoekige cilinder, maar bij een ascorrectie (figuur 6), dient men de fixator onder de gewenste hoek te bouwen.

De pinnen worden met bouten aan de ringen vastgemaakt. Hierbij verleent de instrumenterende verpleegkundige de nodige assistentie. De constructie wordt aangepast naar de pinnen toe en niet omgekeerd. De pinnen worden met speciale dynamometers onder een spanning van 90 tot 130 kg gebracht. Deze spanning is nodig voor de stabiliteit van de fixator en om pijn bij het stappen te voorkomen.

Fig.: 6 Constructie voor ascorrectie (KULeuven, 2005).



De osteotomie

De osteotomie wordt bekomen nadat de orthopedisch chirurg via een kleine incisie een corticotomie heeft uitgevoerd. Voor een tibia gebeurt dit aan de voorzijde, voor het femur en humerus langs de laterale zijde. Om zeker te zijn dat de osteotomie goed is uitgevoerd, wordt er ter bevestiging onmiddellijk onder radioscopie gekeken.

Nota

Samen met de tibiaosteotomie wordt er ook een osteotomie van de fibula gedaan, omdat anders deze laatste de verlenging of correctie tegenhoudt.

Bij een tibiaverlenging van meer dan 4 cm wordt preventief de voet gefixeerd om spitsvoet te voorkomen.

1.3.4. De afwerking van de operatie.

De afwerking van de operatie gebeurt door de instrumenterende verpleegkundige samen met de chirurg.

Rond de pinnen worden enkele splitkussens, bevochtigd met een fysiologische oplossing, op de huid gelegd. Bij de dunne pinnen worden ze op hun plaats gehouden door een licht drukkend gummietje dat over de pin is geschoven. De gummies hebben een verschillende kleur, rood en grijs. De grijze worden geplaatst aan de zijde van de olijf. Het is van belang dat je de kant van de olijf weet als je de pinnen gaat verwijderen.

Bij de dikke pinnen plaatst men een mousse nop tussen ring en kompres. Om de incisiewonde - gemaakt om de osteotomie uit te voeren - te comprimeren klemt men onder de staven van de fixator een aantal kussens zodat deze druk uitoefenen op de wonde. Bij een tibiaoperatie wordt er, als de voet niet gefixeerd is, preventief tegen spitsvoetvorming een anti-equinussok aangedaan. (figuur 7). Deze wordt met een elastiek aan het frame bevestigd, met de voet recht en in een hoek van 90°. Bij femurfixaties wordt er aan het frame een hangmatje (figuur 8) gemonteerd om het onderbeen te ondersteunen, en als preventie tegen flexiecontracturen van de knie. Ter bescherming van het andere lidmaat wordt eerst een gewatteerde kompres en daarover een windel rond het Ilizarov apparaat aangebracht. Het is van belang dat de verpleegkundigen van de ontwaakruimte en de afdeling de rede weten van deze preventieve maatregelen.

Fig.7: Antiequinussok
(KULeuven-Pellenberg,2005)

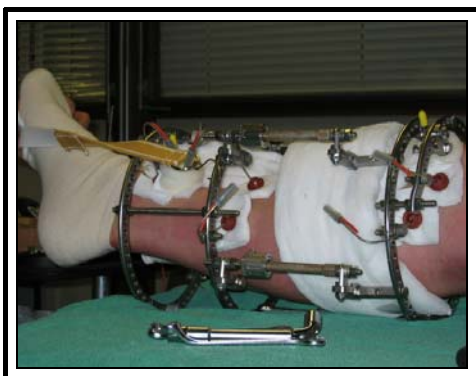
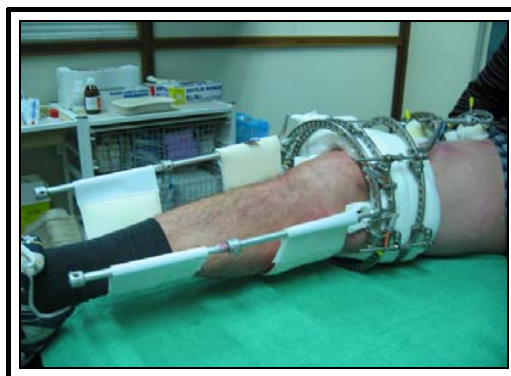


Fig.8: Hangmatje
(KULeuven-Pellenberg,2005)



Besluit

De Ilizarov-methode berust op het gebruik van een externe fixator die elastisch en toch stevig is. Het laat ons toe het bot in alle richtingen te corrigeren. De patiënt kan tegelijkertijd het lidmaat belasten en zo optimaal mogelijk gebruiken.

De techniek is er op gericht de patiënt minimaal te traumatiseren, wat de kans op verwikkelingen beperkt. Door het gebruik van dunne pinnen en het toepassen van een percutane corticotomie wordt de circulatie minimaal getroffen waardoor het bot maximaal kan herstellen.

De kennis van deze principes en de techniek is belangrijk voor de instrumenterende verpleegkundige om tijdens de operatie een vlotte assistentie te geven. Voor de afdelingsverpleegkundige is dit van belang om een correcte verzorging uit te voeren en om de patiënt te informeren.

2. Toepassingsgebieden van de Ilizarov-methode.

Aangeboren skeletafwijkingen, tumorale of infectieuze botpathologie, alsook traumatische sequelen kunnen aanleiding geven tot zware anatomische defecten en ernstige lidmaatmisvormingen met erge functionele handicaps als gevolg. Dit vormt een steeds moeilijker probleem in de orthopedische chirurgie.

De Ilizarov methode biedt evenwel vrij belangrijke mogelijkheden in dit soort pathologie en komt zelfs daar in aanmerking waar klassieke orthopedische ingrepen reeds faalden.

De indicaties en de mogelijke ongemakken die zich tijdens en na de behandeling kunnen voordoen, worden afzonderlijk besproken.

Indicaties

Veel mensen met een soms moeilijk behandelbare orthopedisch afwijking zijn dikwijls niet op de hoogte van mogelijke oplossingen. Daarom is het voor de zorgverstrekkers van belang dat zij op de hoogte zijn van de indicaties opdat zij deze kunnen doorverwijzen naar de gespecialiseerde centra.

2.1.1 Verlengingen (Villa, 1991, hoofdstuk.19; Paley, 1988; Merloz, Faure, Butel en Glorion, 1990, p.54).

Met de Ilizarov-fixatie kan op relatief eenvoudige en veilige wijze een verlenging tot stand gebracht worden. Een progressieve rekking à rato van 3/4 à 1 mm per 24 uur wordt uitgeoefend na een percutane corticotomie en is dus weinig invasief.

Een verlenging wordt toegepast bij een aangeboren of verworven verkorting van een lidmaat. Bij een aangeboren verkorting kan het verschil nog progressief toenemen tijdens de groei. Een verworven verkorting is het gevolg van een ziekte met verstoring van de groeischijf, of ten gevolge van een ongeval

Er wordt gewacht met verlengen totdat de patiënt volgroeid is. Bij een lengteverschil van de onderste ledematen wordt in afwachting van een operatie best een ophoging van de schoen gedragen om ruglast, ten gevolge van dat lengteverschil, te vermijden. De patiënten komen om de 6 maanden op controle en men meet of het verschil toeneemt of niet, en in welke mate dit gebeurt. Als vermoed wordt dat het lengteverschil 10 tot 12 cm of meer bedraagt op het ogenblik dat de patiënt volgroeid is, wordt er tussentijds bij een groeiachterstand van 5 à 6 cm al verlengd en indien het lidmaat het toelaat zelfs enkele cm meer.

Vanuit de verlenging van een te kort lidmaat vloeide al snel een uitbreiding van het toepassingsgebied, nl. het verlengen van kleine gestalten. Het psychologisch impact is bij deze mensen zeer groot.

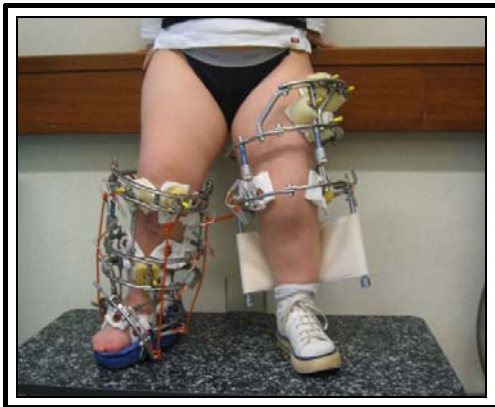“Ik ben te klein, ik voel me minderwaardig, men kijkt letterlijk en figuurlijk op mij neer, ik moet altijd tegen die grote mensen opkijken,” zijn vaak gehoorde uitspraken van deze mensen. Daarom krijgen zij altijd een consult bij de psycholo(o)ge alvorens tot een verlenging over te gaan. Het is van belang te weten of het te klein zijn louter functionele hinder geeft, dan wel of er onderliggende psychologische problemen mee gemoeid zijn. Desgevallend wordt er eerst een psychologische therapeutische begeleiding ingesteld die desgevallend verder gaat tijdens de behandeling.

De kleine gestalten worden in drie groepen opgesplitst:

De dwerggroei.

De meest gekende vorm is de achondroplasie. De gestalte overtreft de 140 à 145 cm niet. Dit zijn de “echte” dwergen, mensen met te korte lidmaten, maar waarbij hoofd en lichaam wel een normale lengte en volume hebben. Bij hen kunnen zowel de benen als de armen verlengd worden. Te korte armen geeft praktische problemen bij de hygiënische intieme verzorging. De benen kunnen verlengd worden tot 25 cm en meer, zolang de weke delen het toelaten. Hier wordt dan kruiselings, femur aan de ene en tibia aan de andere zijde verlengd. (figuur 8) In een tweede fase, enkele maanden na de consolidatie, wordt de tegenover gestelde zijde verlengd. Kruiselings, omdat het voor de patiënt zeer moeilijk is als men beide femora tegelijkertijd verlengt, want er is onvoldoende plaats tussen de benen om comfortabel te zitten of rond te stappen. indien er een fixatie aanwezig is.

Fig.8: Kruiselingsse verlenging (KULeuven-Pellenberg, 2005)



De kleine gestalten zonder onderliggend ziektebeeld.

Dit zijn de patiënten die volgroeid 145 à 155 cm zijn. Deze worden tot maximaal 10 cm verlengd omdat anders de lichamelijke proporties onevenwichtig worden. Je dient de patiënt er ook altijd op te wijzen dat hij na de verlenging nog altijd relatief klein is.

De relatief kleine gestalten.

Dit zijn de patiënten van 155 tot 165 cm. Deze kunnen voor een verlenging in aanmerking komen omdat de huidige generatie veel groter is dan de vorige. De recente groeicurven tonen dat aan. Voor de vrouwen was bij de vorige generatie de P 50 - dit is de gemiddelde gestalte - 163 cm tegenover 167 cm nu. De P 3 – dit is de minimumlengte – 151 cm tegenover 156 cm nu. Voor de mannen was bij de vorige generatie de P 50: 174 cm tegenover 181 cm nu en de P 3: 160 cm tegenover 168 cm nu. Ook hier wordt maximaal 10 cm verlengd om het lichaam proportioneel in evenwicht te houden.

Kleine gestalten worden ook doorgaans pas verlengd als ze volgroeid zijn, tenzij de achondroplasten waar zich dikwijls het probleem stelt van een uitgesproken varus van de onderste ledematen. Er wordt dan vroeger ingegrepen om de asafwijking te corrigeren, zodat vroegtijdige slijtage van de knie en laxiteit van de laterale gewrichtsbanden kunnen voorkomen worden. Tegelijkertijd wordt er, indien de patiënt dat wenst, ook verlengd.

2.1.2 De inwendige botverlenging

Een zeer belangrijke techniek afgeleid van de gewone verlenging is deze van de inwendige botverlenging voor reconstructieve procedures, het zogenaamde beentransport, (Lammens en Fabry, 1992; Stoffelen, Lammens en Fabry, 1993; Catagni, 1998, hoofdstuk. 7), waarbij botdefecten kunnen worden overbrugd door het progressief opschuiven van een segment van het nog intacte bot (figuur 9), na het uitvoeren van een percutane corticotomie. Men maakt dus gebruik van een gecombineerde samendruk-rek-methode, waarbij men progressief een intact segment in het defect lift, zodanig dat zeer grote defecten kunnen worden hersteld zonder inbrengen van bot (vervangend) weefsel. Bovendien kan men tevens de volledige lengte en as van het lidmaat precies herstellen. Dit vindt vooral zijn indicaties in posttraumatisch of congenitaal substantieverlies, ernstige defecten t.g.v. osteomyelitis of soms bij chirurgie van bottumoren, hetzij primair, hetzij na falen van bottransplantaten.

Fig. 9: Het beentransport (KULeuven-Pellenberg, 2005)

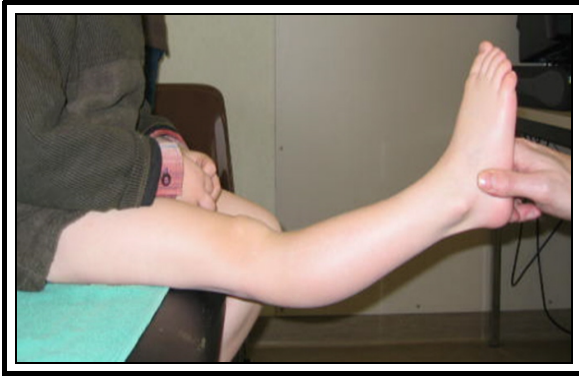

2.1.3 Correcties van de as en de rotatie

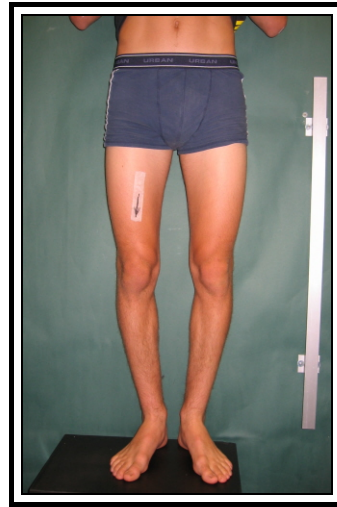Een ascorrectie is het rechtzetten van een afwijkende stand van een lidmaat hetzij bij varus, valgus, recurvatum of antecurvatum. (figuur 10) (Catagni, 1994, hoofdstuk.6.4; Birch en Samchukov, 2004, p.149, Merloz et al., 1990, p.54)).Dit is zoals bij een gewone verlengingsbehandeling, maar met dit verschil dat nu een asymmetrische uitrekking wordt verricht. Het voordeel ten opzichte van de klassieke technieken, waar de correctie in één acute beweging gebeurt, is dat men postoperatief de stand progressief kan bijstellen. Dit herleidt het gevaar van spier- en zenuwletsels tot een minimum omdat ze de tijd krijgen zich aan te passen, terwijl een perfecte as wordt verkregen. Een ander voordeel is de geringe heilkundige invasiviteit en de uitstekende fixatie, die een onbeperkt gebruik van het lidmaat toelaat en zo de kans op een pseudarthrose quasi tot nihil herleidt.

Fig.10: asafwijkingen (KULeuven-Pellenberg, 2005)

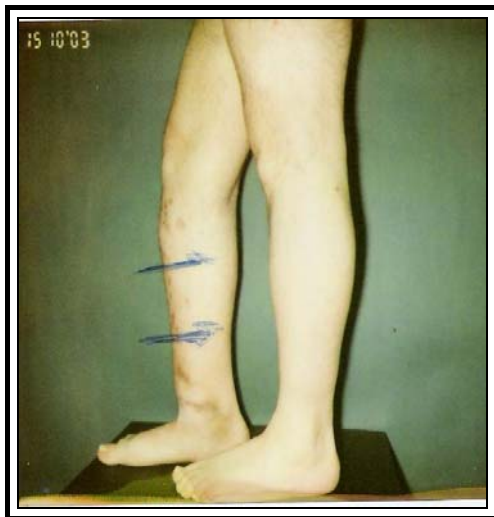Recurvatum



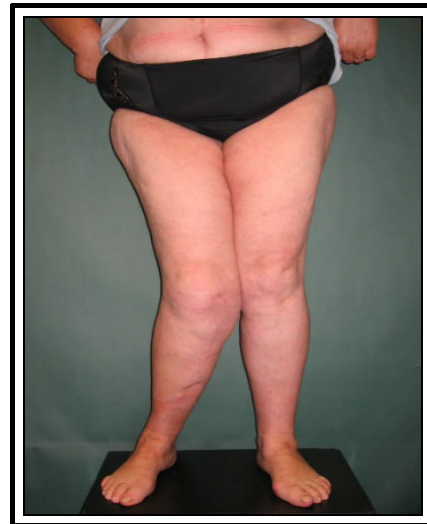Varus



Antecurvarum



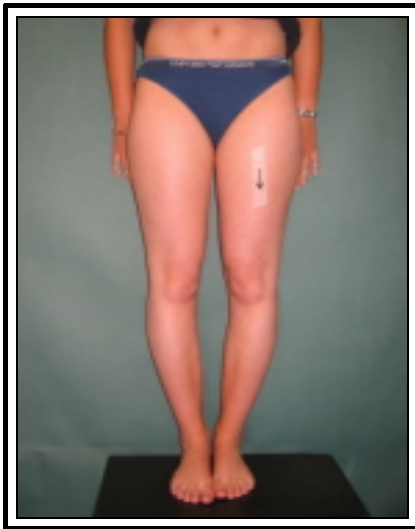Valgus



Als de twee uiteinden van een breuk, geheel of gedeeltelijk naast mekaar staan en geen rechte as vormen kan men deze ook geleidelijk aan in lijn zetten. Dit noemt men dan translereen.

Een rotatieafwijking is een draaifout waarbij het lidmaat te ver naar binnen of naar buiten gedraaid is, zoals naar binnen gedraaide knieën, kissing patellae (figuur.11), of te ver naar buiten gedraaide voeten(Moens, Lammens, Molenaers en Fabry, 1995; Lammens, Moens, Lauweryns, Molenaers en Fabry, 1995; . Derotatie-osteotomieën worden op onze afdeling routinegewijs met de Ilizarov techniek gedaan omdat postoperatief geleidelijk aan de perfecte rotatiestand verkregen wordt, terwijl de patiënt volledig ambulant is. Tevens vermijdt men, voornamelijk ter hoogte van het scheenbeen, acuut te moeten deroteren zodat geen zenuwuitval uitlokt wordt.

Fig. 11:Kissing patellae (KULeuven-Pellenberg, 2005)



2.1.4 Pseudarthrose behandeling (Merloz et al.,1990, p.54)

Men spreekt van een pseudarthrose als een breuk niet of onvoldoende geheeld is binnen een vooropgestelde tijd. Na 4 à 5 maanden spreekt men van een vertraagde heling (Delayed Union). Indien er geen genezing optreedt binnen het jaar is er sprake van pseudarthrose of Non-union.

Naast de pseudarthrose met botverlies waar de lifttechniek wordt aangewend, wordt bij de eenvoudige pseudarthrose zonder substantieverlies de Ilizarov-methode toegepast door een zeer zachte samendrukking op de pseudarthrosehaard. Behalve in het onderste lidmaat wordt deze methode ook vrij veel toegepast bij de humeruspseudarthrose die toch regelmatig gezien wordt na een mergpenfixatie of na een plaatosteosynthese.

2.1.5 Specifieke toepassingen

Een specifieke toepassing is de gewrichtscorrectie. Dit is het progressief uitrekken van het gewrichtskapsel (arthrodiastase) alsook van de pezen en ligamentaire structuren. Zoals bij de ascorrecties kan men gewrichten langzaam, maar met een enorme kracht in een betere positie sturen. Vb ankylose, flexicontracturen, vicieuze standen van gewrichten en de klompvoet.

De Ilizarov-fixator kan ook dienen voor transfixatie en kompressie van botfragmenten bij ingewikkelde (open) fracturen, fracturen zeer dicht bij een gewricht en daar waar inwendige fixatie zeer delicaat of onmogelijk is (Catagni, 1998, hoofdstuk.5 en 6).

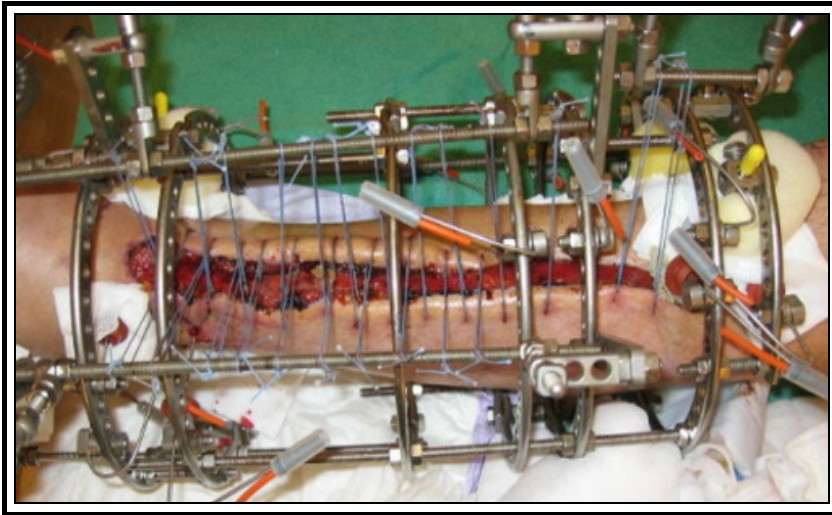
Eveneens bij een arthrodese gebruikt men de fixator, dit om de beide botuiteinden, na verwijdering van de gewrichtsvlakken, stevig tegen mekaar te drukken, om een verstijving van het gewricht te bekomen(Catagni, 1998, hoofdstuk.11)

Occasioneel wordt, met het oog op de aanpassing van een goede prothese, een te korte amputatiestomp verlengd.

Een zeer speciale toepassing, analoog aan het principe bij bot (neohistogenesis), is het progressief opvullen van een huiddefect. Bij patiënten met een fixator die daarenboven

een grote open wonde hebben, wordt er van de bestaande fixator gebruik gemaakt. Er wordt een speciaal systeem bij opgebouwd. Hiermee kan men progressief de huid van de wonde naar mekaar toe te trekken (figuur 11). Als de wondranden elkaar bereiken, kan de wonde op een klassieke manier gesloten worden.

Fig.11: Progressief sluiten van huiddefect (KULeuven-Pellenberg, 2005)



Problemen, obstakels en verwikkelingen.

(Paley, 1991, hoofdstuk.25; Birch en Samchukov, 2004, p.151, Merloz et al.,1990, hoofdstuk 3).

Er wordt een onderscheid gemaakt tussen *kleine ongemakken*, die snel weer opgelost zijn en geen enkele bijkomende interventie nodig maken. Zo zal elke patiënt wel eens last hebben van een oppervlakkige pintract infectie, die met antibiotica wordt behandeld, en weer probleemloos geneest.

Dergelijke problemen staan in tegenstelling tot de zogenaamde *obstakels*, namelijk situaties die een reïnterventie tijdens de behandeling nodig maken maar die uiteindelijk een goede afloop niet in de weg staan. Zo zal bijvoorbeeld een te snel helende osteotomie die het verder verlengen verhindert (zogenaamde premature consolidatie) een nieuwe manipulatie vergen, met echter een verwikkelingsvrije afloop.

Wanneer er echter na afloop van de behandeling, dus na het verwijderen van de fixator nog niet opgeloste restletsels zijn, spreekt men van een echte *verwikkeling*. Een voorbeeld een verstijfd gewricht na een verlenging, waarvoor een nieuwe chirurgische ingreep zal nodig zijn.

De problemen die optreden tijdens een Ilizarovbehandeling kan men schematisch opdelen in de drie fasen waarin ze zich kunnen voordoen, en telkens een onderscheid maken tussen de onderliggende oorzaak, die hetzij van mechanische, hetzij van biologische aard is.

Het is gewenst dat ook de verpleegkundig specialist deze problemen herkent, zodat er adequaat kan ingegrepen worden.

1° fase: Problemen tijdens de verlenging of de correctie.

Vanuit mechanisch standpunt:

Eenzijds kan er zich een *asafwijking* voordoen t.g.v. een musculair onevenwicht, eenvoudig op te lossen door aanpassing van het frame.

Anderzijds is er kans op een *verkorting van de spieren*, eventueel met *contractuur*, *verstijving* of extreem zelfs een *gewrichts(sub)luxatie* te verklaren door een onevenwicht tussen de groei van spier- en botweefsel. Door intensieve kinesitherapie, eventueel ondersteunt met een extensiebrace, kan veel voorkomen of opgelost worden. Is dit niet afdoend, dan wordt er tijdelijk of definitief gestopt met verlengen of corrigeren, om erger te voorkomen.

Op biologisch niveau zijn *weke delen infecties* het meest voorkomend ongemak. *Helingproblemen* met het regeneraat (botherstel) hetzij te traag, (o.a. ten gevolge van roken) hetzij te snel komen minder vaak voor.

2° fase: Problemen tijdens consolidatie

Mechanisch kan er stabiliteitsverlies optreden door vermindering van de spanning van de Kirschnerdraden. Deze worden dan opnieuw opgespannen.

Op biologisch gebied kunnen helingproblemen met het regeneraat en pintractinfecties ontstaan.

3° fase: Mogelijke problemen na het verwijderen van de fixator zijn:

- asafwijkingen tgv deviatie van het verlengde bot.
- een fractuur door een pingat.
- permanente gewrichtsproblemen zoals stramme enkels of kniecontractuur.

Daarnaast kunnen er nog een aantal letsels optreden en pijn.

Vasculaire letsels:

Een zeldzame oorzaak is de perforatie van een arterie en een vene, waardoor een *arterioveneuze fistel* ontstaat. Het doorboren van de vaatwand kan een laattijdige erosie met de vorming van een *pseudo-aneurysma* tot gevolg hebben. De enige preventie die kan geboden worden is dat de chirurg een goede anatomische kennis van venen en arteries heeft. Indien er toch problemen zijn is het verwijderen van de pin soms noodzakelijk.

De corticotomie, evenals een verplaatsing van de botuiteinden na de corticotomie kunnen directe *vasculaire kwetsuren* toebrengen. Zeer zelden vormt een hematoom een *compartiment syndroom*. Zoals steeds is een *diepe veneuze trombose* mogelijk, doch zeldzaam.

Het is dus ook voor de verpleging belangrijk postoperatief de vasculaire status te checken, zoals kleur, temperatuur en zwelling, om bij problemen snel te kunnen ingrijpen.. Frequent treedt *oedeem* op. Dit wordt medicamenteus (vb. Daflon), hydrostatisch (hoogstand) of met behulp van lymfedrainage (indien mogelijk) en ijspackings behandeld, doch er wordt preventief medicatie toegediend en het lidmaat zoveel mogelijk in hoogstand gelegd.

Neurologische letsels:

Neurologische schade door verlenging is eerder theoretisch. Deze zijn bij een verlengingsnelheid van max.1 mm per dag nog nooit gerapporteerd. Als er zich tekens

voordoelen van neurologische aard, zoals tintelingen of paresthesiën, moet men onmiddellijk stoppen met verlengen. Na verloop van tijd verdwijnen ze meestal en mag je terug traag verder verlenen. Bij blijvende hinder moet je volledig stoppen. Postoperatief controleren van gevoel en beweeglijkheid is dus aangewezen.

Pijn:

Normale postoperatieve pijnen kunnen uiteraard verwacht worden. Toenemende pijn kan optreden bij pininfectie of pinloslating, door spier-en peesirritatie.

Tijdens het verlengen wordt dikwijls een chronische doffe pijn ervaren die individueel verschilt. Daarom moet een goede pijnbestrijding er voor zorgen dat de patiënt de behandeling zo aangenaam mogelijk ervaart.

Besluit.

Orthopedisch chirurgisch moeilijke of niet-behandelbare patiënten kunnen nu, dank zij de Ilizarov-techniek, toch geholpen worden

Men ziet niet alleen een belangrijke functionele verbetering, maar vaak ook een zeer mooi esthetisch resultaat. Uiteraard kan men met één en hetzelfde toestel, mits de nodige technische aanpassingen, meerdere indicaties tegelijkertijd behandelen.

Heel de periode moeten zowel de zorgverstrekkers als de patiënt er zich van bewust zijn dat complicaties kunnen optreden. Ze mogen hun aandacht voor details nooit laten verslappen, zodat er bij de minste tekenen snel kan ingegrepen worden. Bijvoorbeeld: pijnklacht t.h.v. een pin moet aanleiding geven tot een grondige inspectie van de huid op kleur en drainage. En nogmaals: preventie is nog altijd de beste remedie.

*Er is kalmte nodig om te aanvaarden
dat er dingen zijn die we niet kunnen
veranderen.*

*Er is moed nodig om de dingen
te veranderen die te veranderen zijn
maar er is wijsheid nodig om het verschil
tussen beide te herkennen
(Fransiscus van Assisi)*

3. De behandeling van de Ilizarov-patiënt, een lang verhaal met verschillende hoofdrolspelers.

De Ilizarov-methode vergt zowel qua voorbereiding als qua heilkundige ingreep en nabehandeling een nauwe samenwerking tussen de verschillende disciplines. De orthopedisch chirurg, de verpleegkundig specialist, de operatie- en afdelingsverpleegkundigen, de kinesitherapeuten, de sociaal werk(st)ers en de psychologen zijn allen betrokken. Het lijkt daarom nuttig in te gaan op de totaalzorg van de Ilizarov-patiënt en op de taak van deze zorgverleners.

In dit hoofdstuk wordt in een eerste paragraaf het chronologische verloop van een behandeling, zoals het zich op de werkvloer voordoet, samen met de verschillende aandachtspunten en taken besproken.

In een volgende paragraaf wordt het profiel en de taak van de Ilizarov-specialist aangehaald. Tot slot wordt duidelijk gemaakt hoe de informatieverstrekking naar de patiënt en zijn familie verloopt en hoe het in de toekomst nog kan verbeteren. Om de patiënt maximaal in te lichten over zijn behandeling en eventuele problemen wordt de infobrochure aan gepast en uitgebreid met flyers met daarin ook informatie voor de zorgverstrekkers thuis.

3.1. Het chronologisch verloop van een behandeling.

3.1.1. De eerste raadpleging

Bij een eerste raadpleging is voldoende tijd voorzien om alles met de arts, samen met de verpleegkundig specialist, grondig te kunnen bespreken. De patiëntenpopulatie die zich aanbiedt is een vrij heterogene groep van zowel kinderen als volwassenen. Bij de kinderen zijn het meestal aangeboren verkortingen of verworven asafwijkingen, bij de volwassenen meestal traumasequellen. Het is vooral deze laatste groep die dikwijls een lange lijdensweg achter de rug heeft vooraleer bij ons terecht te komen.

De meeste patiënten zijn ook doorverwezen en kennen reeds hun diagnose, welke na een klinisch onderzoek en aan de hand van meegebracht beeldmateriaal nogmaals bevestigd wordt. Indien nodig worden bijkomende radiografische opnames gemaakt om een duidelijk beeld te krijgen van de afwijking.

De Ilizarov-verpleegkundige legt in het kort de totale behandeling uit. Er wordt gebruik gemaakt van klinische foto's en constructiemodellen, om de patiënt een idee te geven over het uitzicht en de werking van een fixator. Hij toont radiografisch beeldmateriaal van gelijkaardige ingrepen zodat de patiënt de evolutie tijdens een behandeling kan volgen. Indien gewenst, wordt de patiënt in contact gebracht met andere patiënten want wat ook de informatie van de therapeut is, het voorbeeld van een lotgenoot legt meer uit dan duizend woorden.

Samen met de mondelinge informatie wordt nog een informatiebrochure overhandigd, alsook een referentiekaartje met naam, telefoonnummer en e-mailadres van de verpleegkundig specialist. Tegelijkertijd wordt een préoperatieve raadpleging afgesproken.

De verpleegkundig specialist fungeert tevens als contactpersoon, en het is bij hem dat de patiënt terecht kan met allerlei vragen en problemen. Dit geeft vertrouwen en een gevoel van geborgenheid, wat toch noodzakelijk is bij deze niet-alledaagse behandeling.

3.1.2. De preoperatieve raadpleging

Er vindt een intakegesprek plaats met de verpleegkundig specialist en het preoperatief dossier wordt klaar gemaakt.

Tijdens het intakegesprek wordt er dieper ingegaan op de nabehandeling en het impact erna op psychologisch, sociaal en familiaal vlak. Als er hieromtrent problemen zijn of een vermoeden is dat er moeilijkheden kunnen rijzen tijdens de behandeling dan wordt de patiënt doorverwezen naar de desbetreffende zorgverleners, zijnde de sociaal werk(st)er of de psycholo(o)g(e), alvorens de behandeling aan te vatten. Thuisverpleging, kinesitherapie, persoonlijke hygiëne, thuishulp voor alleenstaanden, het financiële (kosten en eventueel loonverlies), vervoer naar de raadpleging, de studies, dit zijn maar enkele mogelijke problemen die vóór de ingreep moeten besproken en zo nodig, opgelost worden.

Er worden praktische tips gegeven qua verzorging, kinesitherapie, hygiëne en kleding. De patiënten krijgen altijd een kostenraming van de behandeling en indien gewenst een prijsofferte.

Indien nodig wordt de patiënt al eenvoudige kiné-oefeningen aangeleerd, bijvoorbeeld het stretchen van de achillespees. Hij kan hiermee preventief en in afwachting van de operatie starten.

Tijdens het intakegesprek is het van belang te luisteren, attent te zijn voor kleine dingen en te observerende hoe de familie, of ouder en kind, reageren of zich gedragen ten opzichte van elkaar. Hieruit kan al een beeld gevormd worden van de familiale situatie, het gedrag en de ingesteldheid van de patiënt.

De Ilizarov-verpleegkundige is er verantwoordelijk voor dat het Ilizarov-dossier preoperatief in orde is. Het dossier bestaat uit vijf delen:

Het algemeen deel.

De verpleegkundige vult de administratieve gegevens in. Hij maakt klinische foto's en plakt ze in het dossier. Deze foto's worden altijd genomen zodat men achteraf het resultaat kan vergelijken met de toestand vóór de operatie. De patiënt of bij kinderen één van de ouders, tekent en verklaring dat hij volledig werd ingelicht omtrent de behandeling en dat hij een informatiebrochure heeft ontvangen.

Indien de patiënt rookt, wordt dat genoteerd evenals de hoeveelheid. Roken wordt afgeraden omdat het de botheling vertraagt.

Een orthopedisch deel

De chirurg noteert naast de relevante antecedenten, diagnose en klinische bevindingen ook de specifiek orthopedische gegevens, zoals de te opereren zijde, het soort ingreep, en specifieke gegevens i.v.m. de huid (littekens, huidgreffen, wonden) en de gewrichten, en de neurologische afwijkingen als die er zijn. Indien er eerst orthopedisch materiaal dient verwijderd te worden moet hij dit identificeren, zodat de verpleegkundige het juiste extractie materiaal kan bestellen. Hij vermeldt ook als er een voetafdruk wordt genomen. Deze dient om een loopzool op maat te laten maken voor patiënten waarbij de voet mee gefixeerd is.

Het verpleegkundig deel.

De verpleegkundige maakt de ADL-score op en noteert de contactmogelijkheden. Indien er specifieke familiale, sociale of psychologische problemen of aandachtspunten zijn wordt dit vermeld. Als er een psychologisch verslag is wordt dat ook toegevoegd.

Het kinesitherapeutisch deel.

De kinesist(e) maakt preoperatief een anamnese op. Deze onderzoekt of er een normale mobiliteit is dan wel reeds bewegingsbeperkingen.

Het internistisch deel.

De meeste Ilizarov-patiënten zijn gezonde mensen, met een specifiek orthopedisch probleem, die overigens geen andere pathologie vertonen waarvoor specifieke onderzoeken dienen te gebeuren. Een routine preoperatief onderzoek gebeurt standaard op de preoperatieve raadpleging waar ze door de anesthesist gezien worden en waar een eventuele pathologie, bv. diabetes, gesignaleerd wordt en zo nodig op punt gesteld.

De ingrepen gebeuren praktisch altijd onder algemene anesthesie.

De patiënt krijgt een voorlopige operatiedatum. Een tweetal weken voor de operatie krijgt hij samen met een opnamebrochure een schriftelijke bevestiging met datum en uur van opname.

3.1.3. De opname.

De opnametijd bedraagt gemiddeld 6 tot 7 dagen en wordt enkel overschreden bij specifieke ingrepen, zoals bij een geïnfecteerde pseudarthrose.

De opname dag.

De patiënt wordt de dag voor de operatie in de late namiddag opgenomen. Een verpleegkundige zorgt voor de opvang van de patiënt en verschaft de nodige uitleg over de afdeling. Preoperatief is de patiënt weinig zorgbehoevend, doch men dient wel de procedure voor Ilizarov-patiënten te volgen. Behoudens het scheren van het te opereren lidmaat wordt 's avonds al gestart met tromboseprofylaxe. De volwassenen krijgen dit onder de vorm van laag moleculaire heparines en de kinderen per orale salicylaten.

Bloed wordt alleen besteld bij ingrepen waar er osteosynthesemateriaal verwijderd wordt of indien er een necrotisch stuk bot dient gereceerd te worden.

Van belang is ook dat de verpleegkundige zegt hoe laat ongeveer de patiënt 's anderendaags geopereerd wordt.

Bij patiënten die een humerus- of femuroperatie ondergaan, installeert de kinesist(e) op het bed een speciaal kader met handgrepen en katrollen om postoperatief te kunnen oefenen.

De dag van de ingreep.

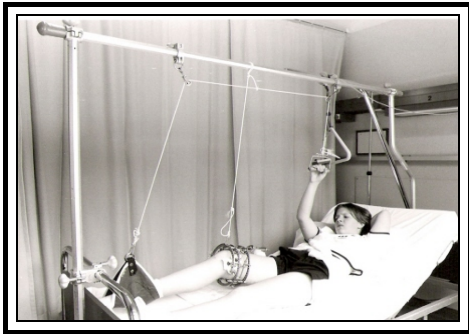
Er dienen geen speciale voorbereidingen meer te gebeuren voor de ingreep. De patiënt nuchter moet zijn voor de anesthesie. Bij kinderen mag één van de ouders mee tot in het operatiekwartier en blijft tot het patiëntje onder narcose gebracht is.

Direct postoperatief wordt het geopereerde lidmaat in hoogstand gebracht om zwelling te voorkomen. De verpleegkundige installeert samen met de kinesist de patiënt in een comfortabele houding. Men legt het bovenste lidmaat op een kussen en zorgt ervoor dat

dit goed gesteund is. De tibia plaatst men in hoogstand met de knie in flexie onder een hoek van 45°.

Bij een femuroperatie of een gecombineerde femur-tibiaoperatie maakt de kinesist het distaal stuk van de femurfixator aan het oefenkader, met de tibia in hoogstand en de heup en de knie in lichte flexie (figuur 12).

Fig.12: Opstelling oefenkader (KULeuven,2005)



Bij een tibiaoperatie waarbij de voet niet gefixeerd is, doet men antiequinus profylaxe van de voet. Doordat het frame rondom de tibia zit, “zweeft” de voet en omdat hij geen steun heeft zakt hij naar beneden. Om dit te voorkomen wordt een antiequinussok aangedaan en dient men regelmatig te controleren of deze nog goed zit.

Als verpleegkundige moet je deze sok juist kunnen positioneren, niet te strak maar toch voldoende steunvend.

Verder is regelmatige controle op zwelling, circulatie, bloeding, gevoel en beweeglijkheid noodzakelijk. Bij grote resecties dient het bloedverlies via de redonfles gecontroleerd te worden.

8 uur postoperatief dient men nog een dosis antibiotica toe.

Vooraf tijdens de eerste nacht na de operatie is een goede analgesie noodzakelijk. Bij eventueel postoperatief braken ten gevolge van de analgesie wordt op dokters voorschrift Litican of Zofrane toegediend.

De eerste dag postoperatief:

Het infuus wordt na 24 uur verwijderd. De medicatie wordt peroraal toegediend en omvat analgetica, flebotonicum en antiflogistica. Vooral met deze laatste groep medicatie dient men voorzichtig te zijn, daar ze maaglast kunnen geven. Verder wordt SC. heparine met laag moleculaire gewicht toegediend.

Na de gewone hygiënische verzorging dient ook het verband gedaan te worden. Dit vergt tijd en de patiënt dient goed voorbereid te zijn omdat het eerste uitzicht nogal schrikwekkend is. Specifiek voor deze methode dient de verpleegkundige, vooral bij kinderen, ook enig psychologisch doorzicht te hebben en moet men stress bestendig zijn. Als de windels rond de fixator verwijderd zijn, wordt het verband bevochtigd met fysiologisch water om het gemakkelijker te kunnen verwijderen. Nadat alle kompressen verwijderd zijn, wordt het lidmaat eerst grondig gereinigd met HAC 0.5%. Vervolgens wordt het afgespoeld met fysiologisch serum en dan gedroogd. De incisie en de pingaatjes worden grondig geïnspecteerd en nadien ontsmet met een tampon gedrenkt in alcohol 70°. Per pingat wordt 1 tampon gebruikt om te voorkomen dat je een mogelijke besmetting overbrengt van de ene naar de andere pin. Bij kinderen wordt geen alcohol gebruikt, maar een isobetadineoplossing. Deze laatste wordt na 10 minuten terug afgespoeld omdat door de bruine kleur huidobservatie moeilijk is Na het ontsmetten

worden er rond elke pin 3 droge splitkompresen gelegd en het gummidopje zacht tegen de kompresen aangedrukt. De kompresen rond de dikke pinnen worden op hun plaats gehouden door een speciale nop van zacht schuimrubber. De gummidopjes mogen niet te hard aangedrukt worden, anders is er gevaar voor huidproblemen rond de pin. De incisiewonde wordt afgedekt met een kompres en een kompressief verband.


Om zwelling te vermijden wordt het lidmaat in hoogstand geplaatst en wordt er regelmatig ijs op gelegd.

De verpleegkundige moet de patiënt aanmoedigen om het bed te verlaten. In samenspraak met de kinesist wordt gestart met actieve en passieve mobilisatie en belasting van het lidmaat. Dit gebeurt nog zachtjes aan omdat de patiënt aan de fixator moet gewennen.

Een belangrijke taak bestaat erin de patiënt bewust te maken van het belang van de oefeningen en dat hij deze consequent en dagelijks moet doen voor een goed verloop van de behandeling.

De patiënt draagt overdag gewone kledij. Het is wel nodig deze aan te passen om ze over de fixator te krijgen. Bij een ingreep aan het onderste lidmaat en indien de voet niet mee gefixeerd is, draagt men best een ruimzittende lage, stevige sportschoen met veters om de schoen met een elastiek aan de fixator te kunnen bevestigen, zodat de voet steeds opgetrokken wordt, wat het lopen gemakkelijker maakt en equinus voorkomt. Indien de voet mee gefixeerd is wordt de speciaal ontworpen loopzool mee aan het frame bevestigd (figuur 13)

Fig. 13: Loopzool, (KULeuven 2005)



De volgende dagen

De kinesist leert de patiënt geleidelijk aan zelfstandig met krukken te stappen, met aandacht voor een goede houding en gangpatroon. Hij leert de patiënt gemakkelijke oefeningen aan die thuis elke dag meermaals moeten gedaan worden. Intensieve kinesitherapie is nodig om de behandeling vlot te laten verlopen.

Een voorbeeld van een eenvoudige stretchoefening bij het onderste lidmaat is, zittend in de zetel, het been gestrekt te leggen met de voet op een bankje. Door het eigen gewicht van het been rekt men de kniebuigers en als dit niet voldoende is kan men nog een gewichtje bij op de knie leggen.

De verpleegkundige geeft ook basisinstructies over steriliteit, handen reinigen en het steriel reinigen van de pinnen, zodat de patiënt toch enige notie heeft van steriliteit

Voor het uitvoeren van correcties wordt het frame aangepast door de Ilizarov-verpleegkundige, op aanwijzing van de orthopedisch chirurg. Deze bepaalt met welke snelheid en ritme de correctie dient uitgevoerd te worden. Hij legt de patiënt uit welke onderdelen hij dagelijks moet bijdraaien om de correctie of verlenging te bekomen. Er wordt gestart met draaien één week na de operatie. Het aandraaien gebeurt met de hand of met twee steeksleutels nr.10, al naar gelang het gemonteerde systeem en gebeurt drie- of viermaal daags. Om de patiënt dit aan te leren, wordt gebruik gemaakt van een simulatiemodel. Dit is een uitwendig frame dat op een namaakbot is gemonteerd. Hierop kan de patiënt, onder begeleiding van de Ilizarov-verpleegkundige, oefenen hoe de fixator moet aangedraaid worden.

Er worden nog aanwijzingen gegeven over de symptomen van een huidinfectie rond de pin, de verzorging en de persoonlijke hygiëne.

Het ontslag

Na gemiddeld 6 tot 7 dagen mag de patiënt naar huis op voorwaarde dat hij geen problemen heeft met zijn zelfredzaamheid, pijn of zwelling en dat hij met behulp van krukken bij het stappen zijn been voldoende kan belasten.

De patiënt krijgt een afspraak circa 10 dagen na het ontslag. De verpleegkundige geeft een voorraad verzorgings- en verbandmateriaal mee samen met de nodige attesten, voorschriften, een ontslagbrief voor de huisarts en één voor de kinesist met en gedetailleerde uitleg over de oefeningen.

Bij problemen mag steeds contact opnemen met de Ilizarov-verpleegkundige of met de afdeling.

3.1.4. De eerste postoperatieve raadpleging

Er wordt een eerste RX genomen en aan de hand van het resultaat beoordeelt de arts hoeveel en hoelang er nog moet gecorrigeerd worden.

De verpleegkundige informeert naar de globale toestand en hoe het met de insteekpunten rond de pinnen gesteld is. Bij pingatinfectie wordt er een cultuur genomen. De patiënt dient onmiddellijk te starten met antibiotica en de aangedane insteekpunten dagelijks te reinigen met fysiologisch water, tot ze terug proper zijn. Na drie dagen belt de patiënt voor de uitslag van de kweek om te weten of de antibiotica die hij neemt effectief zijn.

De helft van de hechtingen mogen uit. Over andere steek is er afwisselend een gewone en een speciale steunsteek. De gewone hechtingen worden nu verwijderd, de steunsteek of de 'near- far-far-nearsteek is een speciale hechting die met een lus over de wonde zit en die gedeeltelijk meegeeft bij zwelling van de wonde, maar toch stevig genoeg is. Preventief worden er steristrips als steun op de incisie geplakt zodat deze bij zwelling niet terug open gaat. De wonde blijft vanaf nu open aan de lucht. Bij kinderen worden absorbeerbare hechtingen geplaatst.

De mobiliteit en de flexibiliteit wordt gecontroleerd. Indien nodig worden de kinéoefeningen aangepast.

Een nieuwe afspraak wordt gemaakt. De patiënt komt om de twee weken zolang de fixator wordt bijgesteld, nadien driewekelijks. Er wordt ook telkens een RX genomen om de evolutie in de callusvorming te volgen.

3.1.5. De tweede en volgende postoperatieve raadpleging

De overige hechtingen worden verwijderd. Na een wachttijd van een 5-tal dagen mag men douchen. De wijze waarop dit dient te gebeuren wordt aan de patiënt uitgelegd.

De verdere controles zijn identiek aan de eerste postoperatieve raadpleging. Het aantal consultaties is afhankelijk van het doel van de behandeling. Eens dat de correcte stand van het lidmaat bereikt is, wordt gestopt met progressief aanpassen. De correctiestangen worden verwijderd en het frame in de bekomen stand geblokkeerd.

De voetfixatie bij een tibiaverlenging wordt verwijderd eens het been op lengte is, zodat de kinesist ook intensieve mobilisatie van de voet kan toepassen. Vanaf nu kan de patiënt een gewone schoen dragen. Het verwijderen gebeurt op de raadpleging, behalve bij kleine kinderen, waar de voetfixatie later samen met de fixator wordt verwijderd.

Bij een dreigende flexiecontractuur wordt er op het frame een extensieapparaat gemonteerd. Het laat de patiënt toe zijn been te buigen, maar duwt automatisch het been terug in extensie. Dit wordt voornamelijk 's nachts gedragen, daar men tijdens het slapen de neiging heeft het lidmaat te buigen.

Tijdens de volgende raadplegingen wordt telkens de groei en de kwaliteit van de callus radiografisch gecontroleerd. Is er een gedeeltelijke consolidatie, dan wordt er, zoals in volgende paragraaf beschreven, een "monofix" geplaatst.

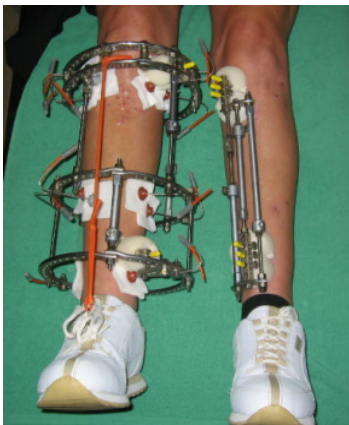
3.1.6. Het plaatsen van een monofix

Bij gedeeltelijke consolidatie wordt de ringvormige fixator vereenvoudigd. De ringen worden vervangen door een monofix (figuur 14), en de dunne pinnen worden verwijderd. Voor de stevigheid worden er enkele dikke pinnen bijgeplaatst zodat de fixator bevestigd is met 3 pinnen boven en 3 pinnen onder de breuk. De ingreep duurt ongeveer 20 minuten per segment. De verzorging is identiek aan het voorgaande, alleen zijn er minder pinnen. De kiné oefeningen blijven identiek.

De opname voor de ingreep kan via het daghospitaal en is ook onder narcose.

De patiënt krijgt een afspraak na circa 3 weken.

Fig.14: Een Ilizarov-constructie (links) en de monofix (rechts) (KULeuven, 2005)



3.1.7. De raadplegingen na het plaatsen van een monofix

Er wordt om de 3 weken een radiografische spotopname gemaakt ter hoogte van de osteotomie om de callusvorming op te volgen. Deze wordt door de arts beoordeeld naar volume, dichtheid, homogeniteit en de aanwezigheid van corticale overbrugging. Eens dat de callus stevig genoeg is, gemiddeld 6 à 8 weken na het plaatsen van de monofix, wordt deze verwijderd.

De verzorging en de kiné oefeningen blijven verder gaan.

3.1.8. Het verwijderen

Ook dit gebeurt onder narcose en kan via daghospitaal. Het verwijderen van de pinnen duurt amper 5 minuten. De pingaten worden afgedekt met een kompressief verband, daar deze nogal eens blijven nabloeden. Soms wordt, vooral bij schoolgaande jeugd nog een afneembare brace voor een 3 à 6-tal weken aangelegd, ter bescherming van de pas geheelde beuk. Springen, krachtinspanning en contactsport is de eerste maanden nog verboden.

's Anderendaags mag het verband verwijderd worden, de pingaten gereinigd, ontsmet en afgedekt.

Ten vroegste twee weken na het verwijderen van de monofix, wanneer de pingaten *volledig* dicht gegroeid zijn. Om te voorkomen dat water doordringt in het bot mag men slechts een bad nemen vanaf een 2-tal weken na het verwijderen van de fixator, op het ogenblik dat de pingaten dichtgegroeid zijn.

Eén week na het verwijderen mogen voorzichtig de kiné oefeningen hervat worden. Men dient hefboomeffecten op de breuk te vermijden. Vooral na ingrepen op het femur is dit van belang en daarom worden de flexie oefeningen de eerste 6 weken altijd in buikligging gedaan, omdat dan het femur volledig gesteund is.

Circa 4 weken na het verwijderen komt de patiënt terug op raadpleging. Er wordt dan ter controle nog een laatste RX genomen. Nadien vinden nog enkele raadplegingen plaats om de evolutie van de mobiliteit te volgen.

3.2. Het profiel en de taak van de Ilizarov-verpleegkundige

3.2.1. Het profiel.

Het behandelen en begeleiden van de Ilizarov-patiënt stelt hoge eisen aan de Ilizarov-verpleegkundigen. Deze worden gerecruteerd uit de verpleegkundigen met voldoende technische bagage, aangeleerd in het operatiekwartier en verder opgeleid op de werkvloer.

Polivalentie is hierbij aan bevolen.

Op technisch gebied is het precisiewerk en dit vergt het nodige doorzicht. Er worden regelmatig speciale opleidingen en workshops georganiseerd om deze technische handelingen eigen te maken en er wordt een bekwaamheidscertificaat afgeleverd.

Goed met mensen kunnen omgaan is belangrijk en zeker met kinderen, daar deze toch een belangrijk deel van de patiëntenpopulatie uitmaken. Daarenboven wordt stressbestendigheid verlangd. Vooral bij kinderen is dit van belang, want als de verzorger zenuwachtig is, is het voor het kind ook moeilijk stil te blijven liggen tijdens het aanpassen.

Ook een groot psychologisch doorzicht is belangrijk.

Kunnen luisteren en onderrichten, organiseren en flexibel zijn, initiatief en beslissingen nemen, zijn allemaal kwaliteiten die er bij horen.

Meertalig en taalvaardig zijn is een pluspunt, want er komen anderstaligen, mensen van een hoog, minder hoog, soms laag niveau en toch moet aan die mensen uitleg gegeven worden. Dat gebeurt best op een niveau en in een taal die de patiënt verstaat, en zo eenvoudig mogelijk. De uitleg wordt aangepast, soms inspeland op de kinderlijke fantasie, om zo het kind te informeren, zonder dat de waarheid geweld wordt aangedaan. Daarom gebeurt dit altijd in een rustige omgeving en wordt er voldoende tijd uitgetrokken.

Een groot observatievermogen is een pluspunt, nodig om dreigende problemen snel te herkennen.

Openstaan voor kritiek en aan zelfkritiek doen wordt geapprecieerd en is nodig om alles in zo goed mogelijke baan te leiden.

Maar denk eraan, ondanks al deze kwaliteiten zal de eerste indruk die de patiënt en zijn familie krijgt, bepalend zijn voor de rest van de behandeling.

3.2.2. De taak van de verpleegkundig specialist.

Verpleegkundig

In het *operatiekwartier* is instrumenteren en de afwerking van de operatie de voornaamste bezigheid.

Op de *raadpleging* is de pin- en wondverzorging, samen met het observeren, informeren en begeleiden de voornaamste zorg.

Technisch

Tijdens de operatie wordt de constructie grotendeels door de verpleegkundige gemonteerd.

Tijdens het verblijf van de patiënt en op de raadpleging is de hoofdactiviteit het aanpassen en ombouwen van de fixators alsook het monteren van loopzolen, –beugels en extensie-apparaten.

Administratief

Het bestellen van Ilizarov-materiaal en de nodige hulpmiddelen, alsook het aanrekenen van verzorgingsmateriaal en geleverde prestaties behoort tot de activiteiten.

In samenspraak met de secretaresse wordt er een patiëntenbestand bij gehouden dat volgens ingreep geclassificeerd wordt.

Organisatorisch

De verpleegkundig specialist maakt zelf de afspraken op de eigen raadpleging, omdat hij weet hoeveel tijd men ongeveer nodig heeft tijdens de volgende afspraak. Hij maakt ook zelf de afspraken bij de psycholo(o)g(e) of de sociale dienst, zodat hij hen de reden kan uitleggen.

De operatieplanning wordt ook door hem gedaan omdat hij het beste zich heeft op de operatieduur.

Educatief

De verpleegkundig specialist zorgt ook voor de bijscholing en opleiding van nieuwe verpleegkundigen die bij de Ilizarov-behandeling betrokken zijn.

Informatief

De patiënten worden door hem grondig geïnformeerd over hun behandeling. De verpleegkundig specialist verzamelt ook informatie over nieuwe materialen en tendensen in de Ilizarov-methode.

Coördinatie

Het hele Ilizarov-gebeuren wordt door de specialist verpleegkundige gecoördineerd

3.2.3. De informatieverstrekking, heden en toekomst.

Onze ervaring leert dat een goed geïnformeerde patiënt meer gemotiveerd is, om deze toch vrij belastende behandeling aan te vatten. Hij weet wat er gaat gebeuren en komt minder voor verrassingen te staan. Anderzijds is het ook zo dat steeds meer patiënten al informatie op gezocht hebben via internet, als ze op de raadpleging komen.

Nu geeft de verpleegkundig specialist mondeling uitleg over de ingreep en de behandeling. Dit gebeurt aan de hand van klinische- en radiografische foto's en met behulp van simulatiemodellen.

De patiënt krijgt ook een informatiebrochure waarin hij thuis alles nog eens rustig kan nalezen. Indien gewenst wordt de patiënt in contact gebracht met andere lotgenoten. Voor de informatie neemt men rustig de tijd en alles wordt in klare duidelijke taal, aangepast aan de patiënt uitgelegd. Zijn het kinderen, dan worden ze bij de uitleg betrokken. Zowel de ouders als het kind krijgen de uitleg, soms inspelend op de kinderlijke fantasie, maar er wordt steeds verteld wat hen te wachten staat.

Vanaf september krijgen de patiënten een aangepaste infobrochure en een flyer met specifieke uitleg, die ze dan ook aan de zorgverstrekkers thuis kunnen tonen. In de verdere toekomst wordt overwogen om voor meerdere patiënten in groep informatiesessies te organiseren, eventueel in aanwezigheid van enkele ex-patiënten. Een ander idee is een informatiefilm te maken over de operatie en de behandeling.

Besluit

De Ilizarov-behandeling is gericht op een specifieke pathologie en is regelmatig de laatste redder in nood. Dit is zo specifiek en complex dat, om alles in goede banen te leiden, een zeer secuur beleid en een grote discipline vraagt van zowel de patiënt als de zorgverstrekkers. Daarom het grote belang van een goede informatieverstrekking.

Het is een langdurig gebeuren dat goed opgevolgd dient te worden. Er wordt in teamverband gewerkt waar ieder zijn specifieke taak heeft. Als verpleegkundig specialist dien je ook op de hoogte zijn van de globale benadering om de patiënt informatie te kunnen geven en alles te coördineren. Het is de verpleegkundig specialist die samen met de orthopedisch chirurg alles van nabij volgt, van de eerste raadpleging tot het einde van de behandeling. Beide zijn omringd door een groep zorgverstrekkers en een goede secretaresse om samen met de patiënt en de zorgverleners op het thuisfront alles tot een goed einde te brengen.

4. Algemeen besluit.

Professor Ilizarov heeft met zijn techniek een kleine revolutie teweeg gebracht in de orthopedie. De uitstekende biomechanische kwaliteiten van zijn fixator en een weinig invasieve methode met een onuitputtelijke waaier van mogelijkheden waren tevens een welgekomen uitweg voor mogelijke reconstructieve behandelingen.

Gezien de toename van dit soort chirurgie in de grote centra, leek het nuttig in te gaan op de totaalzorg rond de Ilizarov-patiënt. Meestal jonge patiënten en vaak kinderen met vrij ernstige skeletafwijkingen, soms reeds ontgoocheld door eerdere ingrepen, worden geconfronteerd met een nieuwe behandeling. Het uitzicht van de fixator op zich is al schrikwekkend. Dit kan perfect worden opgevangen door de patiënt goed voor te bereiden. Ze worden op één afdeling gecentraliseerd en met elkaar geconfronteerd, zodat de ene de andere kan stimuleren.

Ook vanuit operatief standpunt is het aan te bevelen naar centralisatie te streven. Voor de opbouw en de aanpassing van de fixator dient er enorm veel materiaal voor handen te zijn. Dit brengt hoge kosten met zich mee. Daarom is het financieel slechts haalbaar indien er wekelijks voldoende operatieve ingrepen worden verricht.

Tevens is het nodig om te beschikken over meerdere instrumenterende verpleegkundigen die het fixatie materiaal kennen en kunnen samenstellen. Bovendien dienen ze de chirurg technisch bij te staan omdat de fixator in functie van de afwijking tijdens de ingreep rond het lidmaat wordt opgebouwd. Daarom wordt het meestal in grote orthopedische centra uitgevoerd omdat men daar de routine bezit zodat het geen nadelige invloed heeft op het totale operatieprogramma.

Bij de Ilizarov-chirurgie begin de eigenlijke behandeling pas na de operatie. De uit te voeren correctie gebeuren over weken en maanden na de operatie en maken dat er bij de patiënt dagelijks t.h.v. het betrokken lidmaat structurele veranderingen optreden. Daarom zijn er om de 10 à 14 dagen follow-ups en radiografische controles nodig. Dit betekent ook een belangrijke opgave voor de kinesitherapeuten. Het maximaal behouden van de gewrichtsfuncties is immers van uitermate groot belang. Dit is volledig meebepalend voor het uiteindelijke resultaat. De meest perfecte beenderige reconstructie is immers waardeloos indien dit te koste gaat van de werking van een belangrijk gewricht. Zo wordt bijvoorbeeld het resultaat van een femurverlenging totaal teniet gedaan indien een flexiecontractuur van de knie optreedt. De begeleiding van de Ilizarov-patiënt is langdurig en niet altijd even eenvoudig. Daarom moeten alle zorgverleners samenwerken, attent zijn en elkaar aanvullen.

Aangezien de behandeling over meerdere maanden, soms zelfs een jaar loopt, dient de Ilizarov-patiënt constant worden bijgestaan. Het is een vorm van "intensieve" chronische zorgverlening, niet vergelijkbaar met routine orthopedische ingrepen. Daarom is het ook noodzakelijk dat dit allemaal goed gecoördineerd wordt door de Ilizarov-specialist die het best geplaatst is, aangezien hij dagelijks met de patiënten omgaat.

Terecht mag men stellen dat een aantal problemen die moeilijk te behandelen zijn met de klassieke invasieve methode, toch bijzonder goed kunnen opgevangen worden met de Ilizarov-techniek. Trouwens de ervaring leert het. Er worden steeds meer patiënten doorgestuurd voor een reconstructieve behandeling met de Ilizarov-methode.

Gezien de grotere toename van patiënten is het noodzakelijk meer informatie over de Ilizarov-methode naar buiten te brengen. Dit trachten we te doen door de informatiebrochure aan te passen en het ontwerpen van flyers, zodat niet alleen de

patiënt maar ook de zorgverleners op het thuisfront een betere kijkt krijgen over de Ilizarov-behandeling. Als ze meer vertrouwd geraken met deze methode en de aandachtspunten kennen, vermindert ook de kans op complicaties.